

## Traumatismo Craniencefálico Grave - Situações Especiais

*Sociedade Brasileira de Neurocirurgia*

---

**Elaboração Final:** 15 de Agosto de 2002

**Autoria:** Andrade AF, Marino Jr R, Miura FK, Rodrigues Jr JC

---

---

*O Projeto Diretrizes, iniciativa conjunta da Associação Médica Brasileira e Conselho Federal de Medicina, tem por objetivo conciliar informações da área médica a fim de padronizar condutas que auxiliem o raciocínio e a tomada de decisão do médico. As informações contidas neste projeto devem ser submetidas à avaliação e à crítica do médico, responsável pela conduta a ser seguida, frente à realidade e ao estado clínico de cada paciente.*

## **DESCRIÇÃO DO MÉTODO DE COLETA DE EVIDÊNCIAS:**

Foram avaliados os artigos considerados mais conhecidos e mais citados nos livros clássicos sobre neurotraumatologia.

## **GRAU DE RECOMENDAÇÃO E FORÇA DE EVIDÊNCIA:**

- A:** Estudos experimentais e observacionais de melhor consistência.
- B:** Estudos experimentais e observacionais de menor consistência.
- C:** Relatos ou séries de casos.
- D:** Publicações baseadas em consensos ou opiniões de especialistas.

## **OBJETIVO:**

Situações especiais em traumatismo craniocéfálico (TCE) grave foram aqui agrupadas por constituírem-se em situações específicas e menos frequentes, que não justificam um capítulo de diretrizes próprio para cada tema. Por terem estas características, estas diretrizes se compõem de orientações gerais, que não devem substituir a avaliação pessoal do neurocirurgião, considerando-se a disponibilidade de recursos diagnósticos, terapêuticos e de monitorização, bem como a rapidez com que podem ser obtidos.

## INTRODUÇÃO

Ocasionalmente podem ser observados pacientes nos quais existem concomitância de instabilidade hemodinâmica ou indicação iminente de procedimento cirúrgico (não neurocirúrgico) e estado de coma. O discernimento das prioridades entre a investigação do estado de coma e o tratamento imediato do estado de choque, bem como o tratamento concomitante da hipertensão intracraniana, é que permitirão não apenas a sobrevivência do paciente, mas também o melhor prognóstico neurológico possível.

Interessa nestes casos o diagnóstico de hematomas intracranianos extracerebrais, principalmente os hematomas extradurais, cujo diagnóstico e tratamento precoce melhoram consideravelmente o prognóstico neurológico e cuja drenagem ou alívio da hipertensão intracraniana é factível, mesmo na concomitância de procedimento cirúrgico abdominal ou torácico<sup>1</sup>(C).

Na impossibilidade da avaliação tomográfica pré-operatória, preconiza-se o uso de trepanações, cuja ampliação através de craniectomia, permite a drenagem, mesmo que parcial de um eventual hematoma. A mesma trepanação, caso não se diagnostique um hematoma, permite a inserção de um monitor de pressão intracraniano, cujos dados permitirão reavaliação do caso e melhor condução anestésica<sup>1,3</sup>(C).

Existem controvérsias quanto ao impacto prognóstico da drenagem de hematomas por trepanação na sala de emergência antes da craniotomia. Entretanto, na situação em que a drenagem deste hematoma seja postergado por horas devido a priorização da estabilização hemodinâmica, é de se esperar que o prognóstico neurológico seja pior<sup>1,3</sup>(C).

Em um estudo prospectivo com 210 doentes com traumatismo craniocéfálico (TCE) grave e com assimetria pupilar, observou-se que 30% a 43% apresentavam hematoma intracraniano e que em 64% a 73% a lesão era homolateral ao hematoma, justificando a drenagem homolateral à pupila dilatada. Do mesmo modo, a porcentagem de 27% a 36% de hematomas contra-laterais não é desprezível<sup>5</sup>(C). A porcentagem de presença de hematomas

intracranianos na ausência de sinal pupilar localizatório (ambas pupilas dilatadas) é desconhecida, entretanto se este tipo de paciente é submetido a um procedimento de cirurgia geral, considera-se que a equipe médica avaliou o caso como viável, justificando a investigação bilateral por trepanação<sup>1</sup>(C). Isto diante da impossibilidade de se realizar TC de crânio de imediato (D).

## **PACIENTES COM CHOQUE HEMORRÁGICO ASSOCIADO A TCE GRAVE<sup>1</sup>(C)<sup>2</sup>(B)<sup>4,6</sup>(D)**

### **GRUPO I**

Paciente admitido na sala de emergência com TCE, ECGla  $\leq 9$  pontos, isocórico, com reflexo fotomotor lentificado, em choque hemorrágico que não responde bem à reposição volêmica, tendo indicação de cirurgia geral imediata para tratamento da fonte de sangramento e que durante o procedimento cirúrgico evolui com modificação do padrão pupilar.

**Conduta:** preconiza-se, em centro cirúrgico, a realização de trepanação diagnóstico-terapêutica temporal inferior direita homolateral à pupila dilatada. Se houver hematoma subdural ou extradural, amplia-se a abertura para uma craniotomia. Se a investigação por trepanação não evidenciar lesão, realiza-se o procedimento contralateralmente. Após cirurgia para a causa da descompensação hemodinâmica, realiza-se tomografia de crânio para a conduta neurocirúrgica definitiva.

### **GRUPO II**

Paciente com TCE moderado e grave, midríase parálitica unilateral, com choque hipovolêmico que não responde bem à reposi-

ção volêmica e medicamentosa, com indicação cirúrgica para a causa do choque, com encaminhamento imediato do paciente ao centro cirúrgico para controle da fonte de sangramento.

**Conduta:** preconiza-se, em centro cirúrgico, trepanação diagnóstico-terapêutica e/ou craniotomia exploratória homolaterais à midríase; se negativa, monitorizar a pressão intracraniana e realizar o mesmo procedimento cirúrgico contralateralmente. Após realização da cirurgia para a causa da descompensação hemodinâmica, realizar tomografia de crânio e tomar a conduta neurocirúrgica definitiva.

### **GRUPO III**

Paciente com TCE, ECGla  $\leq 9$  pontos, pupilas midriáticas paralíticas ou médio-fixas bilaterais, em choque hemorrágico que não respondeu bem ao tratamento específico, com indicação cirúrgica para a causa do choque, sendo encaminhado imediatamente ao centro cirúrgico para controle da fonte de sangramento.

**Conduta:** preconiza-se a realização de trepanação diagnóstico-terapêutica temporal ou craniotomia do lado suspeito de impacto direto (hematoma subgaleal ou ferimento corto-contuso); se negativa, realizar o mesmo procedimento contralateral, e monitorizar a PIC. Após realização da cirurgia para a causa de descompensação hemodinâmica, realizar tomografia de crânio com conduta neurocirúrgica definitiva.

### **GRUPO IV**

Paciente com TCE, ECGla  $\leq 9$  pontos, independentemente do padrão pupilar com

sinais clínicos de trauma raquimedular, em choque hemorrágico e medular refratário ao tratamento específico com óbvia indicação para cirurgia geral, sendo encaminhado imediatamente ao centro cirúrgico para controle da fonte de sangramento.

**Conduta:** serão tomadas as mesmas medidas clínicas e neurocirúrgicas específicas, com relação ao TCE, dos grupos anteriores. Após a cirurgia geral, se persistir o choque medular, a conduta neurocirúrgica raqueana será efetuada após a cessação deste choque, que poderá ocorrer até o 10º dia.

## GRUPO V

Consiste em todos os grupos anteriores que responderam bem ao tratamento clínico específico para o choque hemorrágico, sem óbvia indicação para cirurgia geral.

**Conduta:** todos deverão ser submetidos à avaliação neurocirúrgica na sala de admissão e submetidos à tomografia de crânio, realizando-se as condutas neurocirúrgicas específicas imediatamente após monitorização da PIC, de preferência intraventricular.

## GRUPO VI

Paciente com TCE admitido em ECGIa  $\leq 9$  pontos, independentemente do padrão pupilar, na sala de emergências cirúrgicas apresentando traumatismos múltiplos, porém hemodinamicamente estáveis sem óbvia indicação de cirurgia geral.

**Conduta:** todos deverão ser submetidos à tomografia de crânio que irá auxiliar no tipo de

conduta neurocirúrgica específica (medidas clínicas específicas, monitorização intermitente da PIC intraventricular com drenagem contínua de LCR, na TCD e craniotomia descompressiva com duroplastia na TCH).

## GRUPO VII

Pacientes com TCE admitidos em ECGIa  $\leq 9$  pontos, dependente do padrão pupilar, na sala de emergências cirúrgicas apresentando traumatismos múltiplos (ferimentos por projéteis de arma de fogo ou por arma branca), porém hemodinamicamente estáveis com óbvia indicação de cirurgia geral.

**Conduta:** se não houver disponibilidade de tomografia de crânio imediata, a conduta deverá ser a mesma dos grupos anteriores, dependendo do padrão pupilar.

## TOMOGRAFIA COMPUTADORIZADA DE CRÂNIO (TC) NORMAL NO PACIENTE EM COMA POR TCE

Uma nova classificação do TCE baseada principalmente em informações reveladas através do TC de crânio realizada precocemente no atendimento inicial intra-hospitalar, após avaliação preconizada no ATLS<sup>21</sup>(D), foi inicialmente descrita por Lawrence F. Marshall, em 1991<sup>12</sup>(D). A lesão difusa tipo I categoriza-se por não apresentar lesões patológicas reveladas na TC; as cisternas basais: perimesencefálica, quadrigeminal, supra celar, cisternas do segmento M1 das artérias cerebrais médias e as cisternas verticais silvianas, como também os ventrículos cerebrais apresentam-se com dimensões e morfologia normais e sem desvio das estruturas da linha mediana. Esta situação

neurotraumatológica é muito difícil para o neurocirurgião que atende a adultos ou crianças em coma por TCE, pois o que fazer de tratamento específico ainda é muito controverso. Ocorre em 10% dos pacientes em coma, com mortalidade de 10%. Várias situações envolvidas no paciente com múltiplos traumatismos e traumatismo craniocéfálico podem ser responsáveis pelo coma com tomografia computadorizada de crânio normal<sup>12</sup>(D):

#### COMOÇÃO CEREBRAL CLÁSSICA (GRÁFICO 1)

Esta entidade é caracterizada, de uma maneira geral, por reversibilidade total do estado de coma pós-traumático, podendo até mesmo o paciente ir a óbito em casos raros. O nível de consciência nestes pacientes determinado pela ECGla varia de 3 a 9 pontos, por até seis horas após o TCE<sup>11</sup>(D).

A síncope vasovagal pode ser distingüida deste quadro clínico, porque apesar de o paciente se apresentar em coma por uma hiperatividade vagal, resultando em bradicardia e hipotensão arterial sistêmica, ao recuperar o nível de consciência não apresenta amnésia retrógrada ou pós-traumática. Enquanto que na comoção cerebral clássica o coma ocorre exatamente no momento do impacto e sempre devido ao TCE, mais do que a outros traumatismos em outras regiões do corpo, e, além disso, apresenta amnésia retrógrada ou pós-traumática. A biomecânica da comoção cerebral foi verificada como sendo determinada por aceleração angular, enquanto que a aceleração linear, mesmo de grande intensidade, não a produzia<sup>16</sup>(D).

Nestes pacientes deve ser realizada TC de crânio que comumente não revela lesões patológicas intracranianas (lesão difusa tipo I de Marshall)<sup>12</sup>(D).

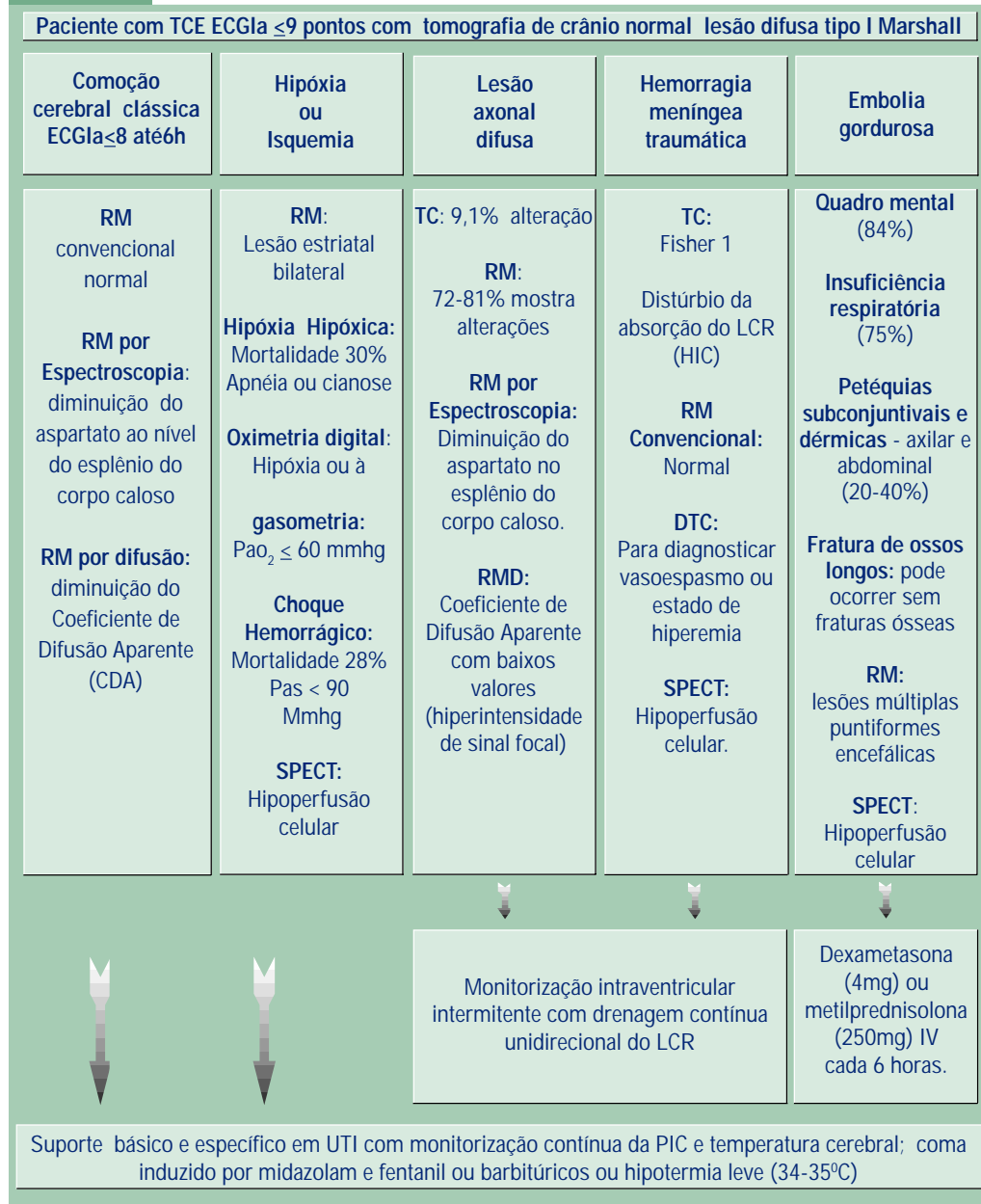
A evolução clínica após os cuidados básicos de UTI irá conduzir a este diagnóstico pela completa recuperação do nível consciência, levando-nos a crer que este quadro clínico deve-se a uma disfunção neuroaxonal difusa reversível e não uma lesão axonal difusa efetiva, de forma que a monitorização da PIC nestes casos deve ser postergada<sup>11</sup>(D).

No entanto, um estudo<sup>9</sup>(C) em 1990 encontrou nos pacientes com TCE leve com nível de consciência normal, através da ressonância magnética (RM) por difusão, as seguintes alterações neuroquímicas: diminuição do coeficiente de difusão aparente, traduzindo-se por imagem de hipersinal ao nível do esplênio do corpo caloso, e através da espectroscopia de prótons demonstrou diminuição da relação aspartato/creatina ao nível do esplênio do corpo caloso. O declínio da relação aspartato/creatina pode ser um marcador de lesão difusa, especialmente nos pacientes com TCE leve que apresentam lesões neurológicas ou déficits cognitivos inexplicáveis. A diminuição do aspartato é resultante do cisalhamento neuronal e axonal, que podem ser responsáveis por estes déficits. A RM por espectroscopia pode ser útil para o diagnóstico deste tipo de trauma<sup>9</sup>(C).

#### LESÃO AXONAL DIFUSA (LAD) (GRÁFICO 1)

A lesão axonal difusa (LAD) consiste na ruptura dos axônios em graus variados, causada pelo movimento de aceleração e desaceleração entre as diversas camadas corticais e estruturas

Gráfico 1



## Projeto Diretrizes

Associação Médica Brasileira e Conselho Federal de Medicina

subcorticais. A principal biomecânica na determinação da LAD é a aceleração angular de longa duração<sup>11,16</sup>(D).

Esta lesão é caracterizada clinicamente por apresentar três gradações neurológicas e diferente prognóstico, além do estado de coma<sup>11,16</sup>(D):

- A LAD tipo leve se caracteriza por estado de coma pós-traumático no intervalo de tempo que pode variar de 6 a 24 horas, déficit neurológico, neuropsicológico e distúrbio de memória podem estar presentes, assim como evoluir para óbito em 15% dos casos;
- A LAD tipo moderada se apresenta com o estado de coma prolongado mais do que 24 horas sem sinais proeminentes do tronco cerebral (posturas de descerebração ou decorticação) e a recuperação clínica é freqüentemente incompleta nos pacientes sobreviventes, chegando a atingir uma mortalidade de 24%;
- A LAD tipo grave é uma extrema forma de lesão difusa cerebral, na qual o prolongamento do coma maior do que 24 horas é associado com sinais de acometimento do tronco cerebral, com lesão considerável permanente aos axônios presentes no hemisfério, no tronco cerebral e no cerebelo. A mortalidade nestes pacientes é de 51%.

Não se pode observar radiologicamente esta ruptura axonal; entretanto, a ruptura dos axônios é acompanhada de ruptura de vasos sangüíneos adjacentes que são submetidos às mesmas forças, causando hemorragia. A identificação destas hemorragias é que faz o diagnóstico indireto de LAD. Tomograficamente a LAD pode manifestar-se freqüentemente como

lesões hemorrágicas pequenas situadas nas regiões cortical frontal e parietal anterior uni ou bilateral, caracterizando lesões por cisalhamento (“gliding contusions”), subcortical frontal para ventricular, corpo caloso, geralmente joelho ou esplênio, núcleos da base e tálamo e porção dorso lateral do mesencéfalo uni ou bilateral. Na ausência destas imagens o diagnóstico diferencial com lesões anóxico-isquêmicas pode ser difícil, o que ocorre em cerca de 5% a 10% dos pacientes<sup>12</sup>(D).

Devido à localização e às dimensões das lesões, a TC muitas vezes é incapaz de demonstrá-las. Nestes pacientes, a RM tem grande sensibilidade para determinar a presença de lesões anatômicas bem definidas<sup>8</sup>(D).

### EMBOLIA GORDUROSA ENCEFÁLICA (EG) (GRÁFICO 1)

A incidência da embolia gordurosa (EG) varia entre 1% até 3,5%, seguindo-se a fratura dos ossos longos, as quais ocorrem em 32% de TCE grave, como fratura do fêmur; também pode ocorrer depois de fraturas da clavícula, tíbia e mesmo em fraturas cranianas isoladas. A EG pode ocorrer em 28% dos pacientes com fraturas esqueléticas ou sem evidência de fraturas ósseas em pacientes politraumatizados. São referidos na literatura que as fraturas pélvicas determinam com maior freqüência a embolia gordurosa.

As cirurgias ortopédicas devem ser realizadas o mais precoce possível para a prevenção da embolia gordurosa<sup>8</sup>(D).

O diagnóstico da embolia gordurosa baseia-se fundamentalmente na sintomatologia clínica. A síndrome da EG é usualmente leve



ou subclínica, ou somente 10% a 20% dos casos podem ser graves, podendo até se apresentar assintomática. As manifestações cerebrais incluem cefaléia, irritabilidade, confusão mental, desorientação, delírio, crise convulsiva com a pressão parcial de O<sub>2</sub>, não notavelmente muito baixa para ocorrer estas mudanças neurológicas, o déficit motor é raramente encontrado, porém o paciente pode evoluir para coma ou morte. O estado neurológico está presente em 84% dos casos e geralmente são reversíveis. Este quadro pode ser recuperado com a resolução das manifestações pulmonares sem seqüela. As mudanças tipicamente neurológicas ocorrem entre 24 a 72 horas após o traumatismo. O exame do fundo de olho pode se apresentar com hemorragia nas retinas, determinando a retinopatia de Purtscher<sup>18</sup>(C).

Na maioria das vezes existe insuficiência respiratória, incluindo hipoxemia, taquipnéia e dispnéia com infiltrado pulmonar difuso usualmente bilateral, que pode constituir o quadro inicial levando a uma insuficiência respiratória aguda, em 75% dos pacientes, que irá produzir hipóxia cerebral determinando quase sempre uma evolução fatal<sup>8</sup>(D).

As lesões dérmicas que são encontradas nas regiões supra e infraclaviculares, axilares, abdominais e nas conjuntivas oculares sob forma de petéquias ocorrem em 20% a 40% dos pacientes, que são evidenciadas geralmente após 24 a 72 horas do traumatismo<sup>8</sup>(D).

Os achados de laboratório, que podem sugerir a embolia gordurosa, incluem demonstrações de hipoxemia, trombocitopenia, anemia ou hipocalemia que não são específicos. Vários investigadores têm demonstrado que glóbulos

gordurosos no sangue, na urina, no escarro e atividade da lipase sérica podem estar presentes no paciente politraumatizado<sup>8</sup>(D)<sup>18</sup>(C).

Os achados radiológicos geralmente por TC de crânio são normais. Existem referências na literatura que foram evidenciadas lesões multiformes semelhantes àquelas da LAD, apresentando-se como lesões hemorrágicas ou isquêmicas. Ainda é referido que a TC pode revelar imagens de tumefação cerebral hemisférica ou difusa. O diagnóstico radiológico mais sugestivo de embolia gordurosa é através da ressonância magnética que mostra pequenas áreas, que não ultrapassam 1cm, de hipossinal em T1 e hipersinal em T2 e DP, localizados especialmente na substância branca subcortical, mas também no tronco encefálico. As lesões costumam desaparecer em cerca de 20 dias após o início do quadro, e tornam o exame de controle normal, sugerindo que a lesão pode ser predominantemente inflamatória e não necrótico-isquêmica<sup>8</sup>(D)<sup>18</sup>(C).

### HEMORRAGIA MENÍNGEA TRAUMÁTICA - FISHER I (GRÁFICO 1)

O paciente com TCE grave e TC normal com hemorragia meníngea Fisher I pode, de imediato, apresentar quadro compatível com LAD, entretanto, na verdade, o diagnóstico se trata de vaso espasmo cerebral traumático, que é uma entidade que quando devidamente tratada, tem melhor evolução clínica<sup>20</sup>(D).

Em estudo angiográfico cerebral em trauma craniano grave, observou-se o vaso espasmo traumático (VET) em 57,5% no qual estava associado a um tempo de circulação prolongada em 42,4%<sup>7</sup>(C).

O vaso espasmo vertebrobasilar resultante do TCE tem recebido menos atenção pelos pesquisadores. O exame neurológico nestes pacientes pode sugerir um processo expansivo supratentorial com herniação uncal. Contudo, em muitos casos, sinais neurológicos presentes na admissão indicam disfunção primária do tronco cerebral inconsistente com o depois do processo expansivo ter sido excluído, a angiografia vertebral pode ajudar a esclarecer o diagnóstico e subsequente o manuseio do paciente<sup>7</sup>(C).

Estudo publicado no ano de 1978 documentou cuidadosamente pacientes, os quais tinham vaso espasmo vertebrobasilar que era responsável por déficit neurológico. A piora clínica destes pacientes ocorreu em poucas horas depois do trauma ou, às vezes, sete dias após o TCE, sendo o vaso espasmo diagnosticado por estudo angiográfico vertebrobasilar<sup>22</sup>(C). O vaso espasmo na circulação anterior tem sido reconhecido como significativo fator na seqüela em paciente com TCE. Manifestações neurológicas de vaso espasmo arterial no paciente com TCE são raramente diagnosticadas no nosso meio, o diagnóstico clínico torna-se quase que impossível<sup>7</sup>(C).

Atualmente, segue-se o método de Fisher para gradação de hemorragia subaracnóideia ou meníngea através da TC. A ausência de sangue na TC constitui a gradação I de Fisher, cujo risco de vasoespasmo é pequeno<sup>20</sup>(D).

Estudo avaliando pacientes com traumatismo craniocéfálico grave demonstrou, através de doppler transcraniano (DTC), uma incidência de aumento da velocidade na artéria cerebral média de 77%, com vasoespasmo em 47% dos casos e hiperemia em 37%. Nesta casuística encontrou-se hemorragia meníngea traumática no TCE grave, Fisher 1 em 16,7%<sup>7</sup>(C). Atualmente, o exa-

me de escolha para confirmação de vasoespasmo é o doppler transcraniano, devido a característica não-invasiva do procedimento. Além disso, permite diagnosticar estados de hiperemia e colapso circulatório cerebral na morte encefálica (D).

### ISQUEMIA E HIPÓXIA (GRÁFICO 1)

A isquemia e a hipóxia constituem o mecanismo predominante de lesão secundária no TCE. A lesão hipóxica é uma das causas de coma na ausência de lesão expansiva intracraniana no TCE, e constitui o segundo achado mais frequente, depois da LAD, em pacientes que permanecem em estado vegetativo persistente ou com incapacidade grave após TCE<sup>17</sup>(D).

O encéfalo representa 2% do peso corporal e consome 20% do débito cardíaco e 20% do oxigênio corporal, com um fluxo sanguíneo cerebral (FSC) normal em média de 55ml/100gr/min para manter as necessidades metabólicas do encéfalo<sup>13,15</sup>(D). A hipotensão arterial sistêmica moderada se estabelece quando a PAS se encontra entre 90 a 60 mmHg e grave entre 60 a 0 mmHg. Um simples episódio de hipotensão ocorrendo entre o TCE grave e a reanimação é associado com o aumento da mortalidade em 50% dos casos. A hipotensão arterial sistêmica ocorre em 34,6% dos pacientes com TCE grave<sup>13</sup>(D).

Os sinais e sintomas neurológicos ocorrem quando o FSC atinge níveis entre 30 e 23ml/100gr/min e em segundos são reveladas alterações no EEG. Quando o FSC atinge níveis entre 20-18ml/100gr/min, o EEG apresenta-se isoeétrico e começam a aparecer distúrbios iônicos; quando abaixo de 10ml/100gr/min, ocorre a privação do encéfalo à glicose e do oxigênio e o FSC é < 10-15ml/100g e há morte celular no SNC<sup>11</sup>(C).

Pacientes com a gasometria em níveis de  $\text{PaCO}_2$  de 25 mmHg o FSC se reduz em 40%, sendo de aproximadamente 30 ml/100g/min. Com 20 mmHg, o FSC está entre 20–25 ml/100g/min, valor no qual a hipocapnia começa a provocar um achatamento no EEG<sup>19</sup>(D). Motivo pelo qual a hiperventilação como atendimento inicial para diminuir a hipertensão intracraniana (HIC) não deve ser realizada, apesar de ser adotada como conduta de rotina em atendimento inicial, principalmente em pacientes com lesões intracranianas passíveis de tratamento cirúrgico imediato, supondo-se que se está protegendo o encéfalo da HIC aguda.

Em pacientes com isquemia global completa de 15 minutos de duração, seguindo-se por reperfusão, existe uma rápida perturbação do metabolismo cerebral. Quando a reperfusão é tardia, o paciente poderá evoluir para morte celular ou a uma tumefação cerebral difusa (TCD) por lesão de reperfusão<sup>10,15</sup>(D).

O cérebro apresenta um consumo de oxigênio normal em média de 3,2ml/100gr/min<sup>13</sup>(D). A lesão cerebral hipóxica é comum em pacientes que morrem com o resultado de TCE fechado, ocorrendo em aproximadamente 28% dos pacientes em coma. Nos pacientes com TCE grave admitidos com respiração espontânea há hipóxia em 50% dos casos. A hipóxia é definida quando a  $\text{PaO}_2$  é  $\leq 60$ mmHg ou ocorrendo apnéia ou cianose no palco do acidente. Sinais de hipóxia cerebral surgem quando a tensão arterial de  $\text{O}_2$  cai abaixo de 50 mmHg, ocorrendo perda rápida do nível de consciência que atinge ao máximo quando a  $\text{PaO}_2$  atinge níveis menores que 30 mmHg<sup>17</sup>(D).

Estes pacientes com hipóxia e/ou isquemia cerebral, quando atendidos adequadamente e

precoce, não apresentam achados à TC de crânio, apesar de estarem em coma, sendo confundidos com o diagnóstico de LAD. Quando há retardo no atendimento, geralmente encontramos TCD por lesão de reperfusão isquêmica ou hipóxica. Sendo assim, a melhor prevenção a estas lesões é obtida através de um adequado atendimento pré-hospitalar e hospitalar<sup>11,15</sup>(D).

### MONITORIZAÇÃO INTERMITENTE DA PIC COM DRENAGEM CONTÍNUA UNIDIRECIONAL DE LCR EM SISTEMA FECHADO (GRÁFICO 1)

Existem pacientes com menos de 40 anos de idade, sem evidência de posturas patológicas anormais e exame pupilar normal, sem história significativa de hipóxia ou choque, que apresentam a TC normal (tipo I de Marshall) em estado neurológico moderado e grave na ECGla, que quando medida a pressão intraventricular verifica-se que apresentavam baixo risco de desenvolver hipertensão intracraniana (HIC) e que a monitorização deveria ser postergada<sup>10</sup>(D).

Estudo realizado em 1982 abordou a questão de monitorizar ou não a PIC diante de lesões reveladas através da TC. Isto foi definido em pacientes em coma com TC normal, que apresentaram 13% de PIC elevada, enquanto que os pacientes com idade superior a 40 anos, com posturas patológicas (decorticação/descerebração) e pressão arterial sistólica menor do que 90 mmHg, apresentavam 60% de risco para evoluir com HIC. Esta situação ocorre em 16% dos pacientes com TCE grave e TC normal<sup>14</sup>(C). À exceção da concussão cerebral, nas demais patologias acima citadas preconiza-se, então, a monitorização intermitente da PIC com drenagem contínua do LCR.

# Projeto Diretrizes

Associação Médica Brasileira e Conselho Federal de Medicina

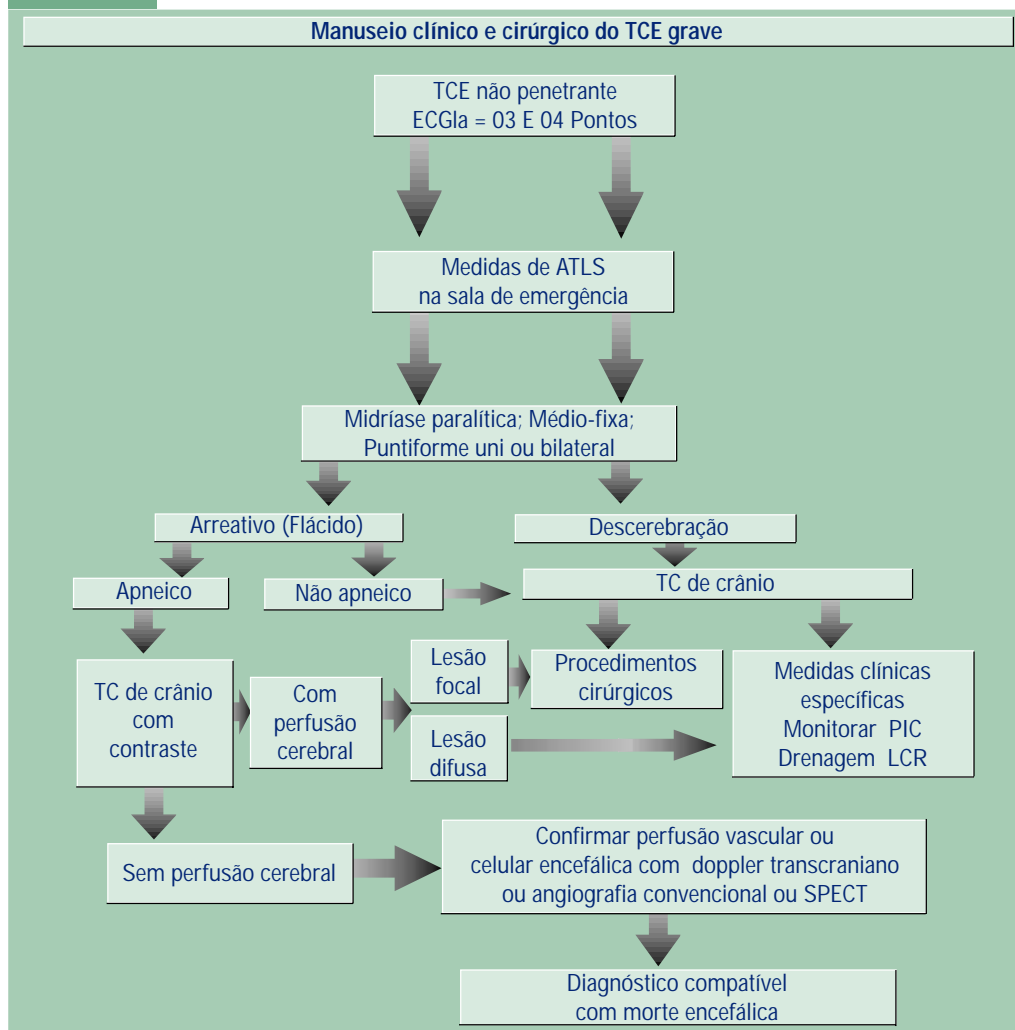
## DIAGNÓSTICO E MANUSEIO DOS PACIENTES COM TCE EM 3 OU 4 PONTOS NA SALA DE EMERGÊNCIA (GRÁFICO 2)

Avaliar o tempo decorrido entre o TCE e a admissão do paciente<sup>28</sup>(D);

Aplicação imediata das medidas básicas e específicas ao paciente, preconizadas de acordo com o Advanced Traumatic Life Support (ATLS)<sup>21</sup>(D);

Realizar o exame neurológico após reanimação para avaliar perceptividade, reatividade do

Gráfico 2



tronco encefálico, quadro pupilar e padrão respiratório<sup>21(D)</sup> <sup>24,25(C)</sup>;

Excluir outras causas de coma arreativo ou não, alterações de reflexos e diâmetros pupilares, com ou sem apnéia. Realizar gasometria arterial, avaliação metabólica e toxicológica, bem como do uso de drogas ilícitas, sedativas ou depressoras do sistema nervoso central ou agentes paralisantes<sup>21(D)</sup>;

Verificar o mecanismo do TCE através da história e da TC de crânio<sup>21(D)</sup>;

Submeter o paciente a avaliação radiológica através da tomografia computadorizada de crânio (TC), podendo-se categorizar o paciente em<sup>7(D)</sup>:

- Lesão difusa tipo I, II, III e IV de Marshall<sup>12(D)</sup>;
- Lesões focais: hematoma extradural, hematoma subdural agudo<sup>30(C)</sup>;
- Hemorragia meníngea traumática grau I, II, III e IV de Fischer modificado para o TCE<sup>20(D)</sup>.

Pacientes que apresentam reflexos de tronco presentes e lesão expansiva com indicação através da TC de crânio devem ser operados<sup>28(D)</sup><sup>30(C)</sup>;

Pacientes com 3 ou 4 pontos na Escala de Coma de Glasgow à admissão (ECGla), apneicos e com pupilas midriáticas ou médio-fixas ou puntiformes uni ou bilaterais, de acordo com a disponibilidade do serviço, após TC de crânio, podem ser submetidos ao estudo de perfusão encefálica (doppler transcraniano, angiografia convencional, angiografia isotópica ou TC de crânio isotópica - SPECT). Em centro médico onde não é possível tais exames, o paciente deve ser transferido para outro de referência<sup>26-28(D)</sup>;

Quando estes exames não forem rapidamente disponíveis, pacientes com hematoma extradural passível de cirurgia revelado na TC de crânio, mesmo sem contraste, devem ser submetidos a cirurgia do hematoma<sup>23(C)</sup><sup>28(D)</sup>;

Estes pacientes com outras lesões focais à TC de crânio, por causarem comprometimento direto ou por se associarem a lesões diretas do parênquima encefálico, quando considerados clínica ou radiologicamente irreversíveis à admissão, não são passíveis de cirurgia<sup>25(C)</sup><sup>28(D)</sup>;

Estudos posteriores são necessários para se comprovar a validade clínica da indicação cirúrgica em pacientes com lesões focais, aperceptivos e arreativos, mas que apresentam como única manifestação de vida, a presença de perfusão cerebral determinada pela TC de crânio com contraste<sup>29(C)</sup>.

Nos pacientes em que o neurocirurgião tem dúvida se deve operar ou não mediante o resultado da TC com contraste, deverá ser realizado um outro exame confirmatório de morte encefálica; sendo assim tem-se a segurança para notificar a família sobre a irreversibilidade do quadro clínico radiológico do paciente<sup>31(D)</sup>;

Existe um grupo de pacientes com lesões faciais graves, nos quais o exame clínico do tronco cerebral torna-se prejudicado, devendo-se realizar um exame de perfusão cerebral que revelará indiretamente o estado do cérebro e tronco cerebral, por exemplo angiografia dos quatro vasos<sup>31(D)</sup>;

Pacientes em coma apresentam uma frequência entre 15% a 20% de traumatismo raquimedular cervical associado ao TCE, que pode ser responsável pelo quadro de apnéia com hipo ou arreatividade motora dos quatro membros<sup>23(C)</sup><sup>21(D)</sup>.

## REFERÊNCIAS

1. Andrews BT, Pitts LH, Lovely MP, Bartkowski H. Is computed tomographic scanning necessary in patients with tentorial herniation? Results of immediate surgical exploration without computed tomography in 100 patients. *Neurosurgery* 1986; 19:408-14.
2. Andrews BT, Levy ML, Pitts LH. Implications of systemic hypotension for the neurological examination in patients with severe head injury. *Surg Neurol* 1987; 28:419-22.
3. Andrews BT, Ross AM, Pitts LH. Surgical exploration before computed tomography scanning in children with traumatic tentorial herniation. *Surg Neurol* 1989; 32:434-8.
4. Young HF, Myseros JS. Problems Associated with Multiple Trauma. In: Youmans JR, editor. *Neurological Surgery*. 4<sup>th</sup> ed. Philadelphia: WB Saunders; 1996. p. 2209-18.
5. Chesnut RM, Gautille T, Blunt BA, Klauber MR, Marshall LE. The localizing value of asymmetry in pupillary size in severe head injury: relation to lesion type and location. *Neurosurgery* 1994; 34:840-6.
6. Colli BO, Carlotti Jr CG, Oliveira RS. Craniotomia sem Tomografia de Crânio: da Sala de Emergência para a Sala de Cirurgia? *Jornal Brasileiro de Neurocirurgia* 1996; 7:5-10.
7. Aguiar LR. Doppler transcraniano em traumatismos cranio-encefálicos graves. Tese apresentada à Universidade Federal de São Paulo – Escola Paulista de Medicina – Título em Doutor; 2001.
8. Andrade AF, Bacheschi LA, Miura FK, Neves VD. Ressonância Magnética no Traumatismo Craniocéfálico. In: Magalhães ACA, editor. *Ressonância Magnética do Sistema Nervoso Central*. São Paulo: Atheneu; 1999. p.151-64.
9. Cecil KM, Hills EC, Sandel ME, Smith DH, McIntosh TK, Mannon LJ, et al. Proton magnetic resonance spectroscopy for detection of axonal injury in the splenium of the corpus callosum of brain-injured patients. *J Neurosurg* 1998; 88:795-801.
10. Chesnut RM, Marshall LF, Marshall SB. Medical Management of Intracranial Pressure. In: Cooper PR, editor. *Head Injury*. 3rd ed. Baltimore: Williams & Wilkins; 1993. p.225 - 46.
11. Gennarelli TA. Cerebral Concussion and Diffuse Brain Injuries. In: Cooper PR, editor. *Head Injury*. 3rd ed. Baltimore: Williams & Wilkins; 1993. p.137-58.
12. Marshall LF, Bowers-Marshall S, Klauber MR, Clark MB. A new classification of head injury patients based on computerized tomography. The Traumatic Coma Data Bank. *J Neurosurg* 1991; 75: S14-20.
13. Muizelaar JP. Cerebral blood flow, cerebral blood volume, and cerebral metabolism after

- severe head injury. In: Becker DP, Gudeman SK, editors. Textbook of Head injury. Philadelphia: WB Saunders; 1989. p. 221-40.
14. Narayan RK, Kishore PR, Becker DP, Ward JD, Enas GG, Greenberg RP, et al. Intracranial pressure: to monitor or not to monitor? A review of our experience with severe head injury. *J Neurosurg* 1982; 56:650-9.
  15. Pasqualin A. Cerebral Metabolism. In: Youmans JR, editor. Neurological Surgery. 4<sup>th</sup> ed. Philadelphia: WB Saunders; 1996. p. 455-82.
  16. Pittella JEH, Gusmão SNS. Lesão Axonal Difusa. In: Pittella JEH, Gusmão SNS, editores. Patologia do Trauma Cranioencefálico. 1<sup>a</sup> ed. Rio de Janeiro: Editora Revinter; 1995. p. 79-116.
  17. Pittella JEH, Gusmão SNS. Lesão Cerebral Hipóxica. In: Pittella JEH, Gusmão SNS, editores. Patologia do Trauma Cranioencefálico. 1<sup>a</sup> ed. Rio de Janeiro: Editora Revinter; 1995. p. 65- 71.
  18. Roden D, Fitzpatrick G, O'Donoghue H, Phelan D. Purcher's retinopathy and fat embolism. *Br J Ophthalmol* 1989; 73:677-79.
  19. Stávale MA. Bases Teóricas das Alterações Hemodinâmicas e Metabólicas Encefálicas Pós-Traumáticas. In: Stávale MA, editor. Bases da Terapia Intensiva Neurológica. São Paulo: Livraria Santos Editora; 1996. p. 97-132.
  20. Weir B, Macdonald RL. Pathophysiology and Clinical Evaluation of Subarachnoid Hemorrhage. In: Youmans JR, editor. Neurological Surgery. 4<sup>th</sup> ed. Philadelphia: WB Saunders; 1996. p. 1224-42.
  21. Comitê de Trauma do Colégio Americano de Cirurgiões. Suporte Avançado de Vida no Trauma (SAVT-ATLS), 5<sup>a</sup> ed, Chicago, 1996.
  22. Marshall LF, Bruce DA, Bruno L, Langfitt TW. Vertebrobasilar spasm: a significant cause of neurological deficit in head injury. *J Neurosurg* 1978; 48:560-4.
  23. Becker DP, Miller JD, Ward JD, Greenberg RP, Young HF, Sakalas R. The outcome from severe head injury with early diagnosis and intensive management. *J Neurosurg* 1977; 47:491-502.
  24. Bricolo A, Turazzi S, Alexandre A, Rizzuto N. Decerebrate rigidity in acute head injury. *J Neurosurg* 1977; 47:680-9.
  25. Butterworth JF 4<sup>th</sup>, Selhorst JB, Greenberg RP, Miller JD, Gudeman SK. Flaccidity after head injury: diagnosis, management, and outcome. *Neurosurgery* 1981; 9:242-8.
  26. Gutterman P, Shenkin HA. Prognostic features in recovery from traumatic decerebration. *J Neurosurg* 1970; 32:330-5.
  27. Hayashi N, Hirayama T, Utogawa A. The cerebral thermo-pooling and hypothermia treatment of critical head injury patients. In: Nagi H, editor. Intracranial pressure. Tokyo: Springer; 1994. p. 584-99.

## Projeto Diretrizes

Associação Médica Brasileira e Conselho Federal de Medicina

---

28. Marshall LF, Smith RW, Shapiro HM. The outcome with aggressive treatment in severe head injuries. Part I: the significance of intracranial pressure monitoring. *J Neurosurg* 1979; 50:20-5.
29. Planitzer J, Zschenderlein R, Schulze HA, Lehmann R. Computer tomography studies in irreversible cerebral function loss (brain death). *Psychiatr Neurol Med Psychol (Leipz)* 1985; 37:509-17.
30. Seelig JM, Becker DP, Miller JD, Greenberg RP, Ward JD, Choi SC. Traumatic acute subdural hematoma: major mortality reduction in comatose patients treated within four hours. *N Engl J Med* 1981; 304:1511-8.
31. Wijdicks EFM. Clinical diagnosis and confirmatory testing of brain death in adults. In: Wijdicks EFM, editor. *Brain Death*. Philadelphia: Lippincott Williams & Wilkins; 2001. p. 61-90.